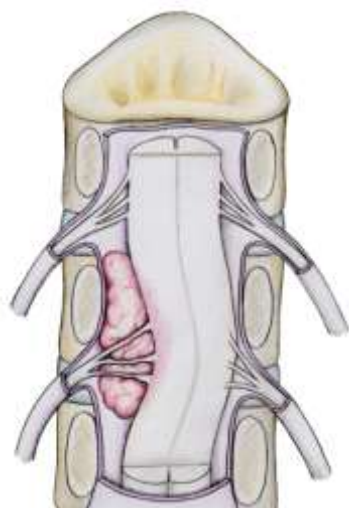




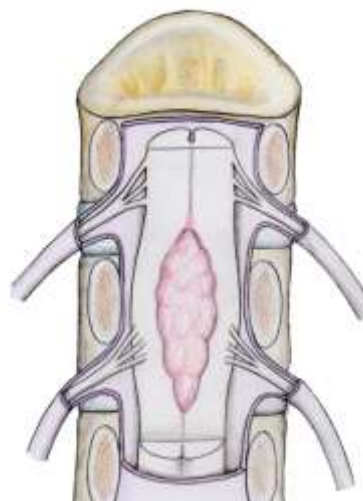
LES TUMEURS INTRADURALES

QU'EST-CE QU'UNE TUMEUR INTRADURALE ?

La moelle épinière est située dans la colonne vertébrale. Elle est entourée par plusieurs enveloppes qui la protègent : les méninges. La plus solide et la plus superficielle est la dure-mère. Les tumeurs intra-durales sont les tumeurs situées à l'intérieur de la dure-mère. Elles peuvent être en dehors de la moelle épinière, ce sont les tumeurs intradurales extramédullaires, ou dans la moelle (*tumeurs intramédullaires*). Elles ne sont pas de la même nature en fonction de leur localisation ; les tumeurs extramédullaires peuvent être des méningiomes, qui ont pour origine la méninge, ou des neurinomes, qui naissent d'un nerf qui part de la moelle. Les tumeurs intramédullaires sont plus rares et peuvent être des épendymomes ou des astrocytomes. D'autres tumeurs existent mais sont plus rares. La plupart de ces tumeurs sont bénignes, mais un diagnostic histologique (*analyse du tissu en laboratoire*) est le plus souvent nécessaire pour affirmer la nature exacte de la tumeur.



Tumeur intradurale extramédullaire



Tumeur intradurale intramédullaire

COMMENT FAIT-ON LE DIAGNOSTIC ?

Les symptômes sont variables en fonction de la localisation de la tumeur, de sa nature, et de la durée d'évolution. La plupart du temps ils se résument à des douleurs du dos inhabituelles et persistantes, pouvant durer plusieurs mois ou années et s'aggravant progressivement. Il peut aussi y avoir des signes neurologiques si la moelle est touchée, comme des difficultés à la marche, des problèmes de sensibilité ou des troubles urinaires et pour aller à la selle.

L'IRM ou le scanner permettent de poser le diagnostic de tumeur intradurale, et d'orienter la prise en charge.

Le diagnostic de certitude est apporté par l'analyse de la tumeur en laboratoire (anatomopathologie).



LES TUMEURS INTRADURALES

QUELLE EST L'ÉVOLUTION ?

Elle dépend du type de tumeur et de sa localisation. Les tumeurs bénignes sont d'évolution souvent lente, contrairement à des tumeurs plus agressives. En prenant du volume, la tumeur comprime peu à peu la moelle épinière, ce qui provoque une aggravation progressive des signes neurologiques.

QUELS SONT LES TRAITEMENTS POSSIBLES ?

La chirurgie est le plus souvent nécessaire pour retirer ces tumeurs. Elle permet non seulement de traiter les symptômes mais aussi d'affirmer le diagnostic avec certitude. Dans le cadre des tumeurs bénignes, aucun traitement complémentaire n'est en général effectué. Par contre, si la tumeur est plus agressive ou si il y a un résidu qui n'a pas pu être retiré au cours de la chirurgie, il peut être nécessaire de compléter le traitement par de la radiothérapie et/ou de la chimiothérapie.

Si la chirurgie n'est pas possible, un des traitements possibles est la radiochirurgie, qui consiste en de la radiothérapie très localisée, qui a pour but de « stériliser » la tumeur.

Les dossiers des patients qui ont une tumeur intradurale peuvent être discutés en réunion pluridisciplinaire avec tous les intervenants susceptibles de traiter de ce type de maladie.


L'INTERVENTION

Elle a pour but de retirer la tumeur et de libérer le tissu nerveux (moelle épinière ou nerf de la moelle). Le chirurgien accède à la tumeur selon le trajet le plus court possible, en s'aidant de la radiographie avant ou pendant l'intervention pour repérer le bon niveau. La plupart du temps l'incision est au milieu du dos. Pour des tumeurs situées en avant ou sur le côté de la moelle, il peut arriver que l'incision soit sur le côté au niveau du cou, du tronc ou du ventre en fonction du niveau concerné. Pour accéder à la tumeur, le chirurgien doit retirer une partie des vertèbres, qu'il remettra en place en fin d'intervention si nécessaire. Si la tumeur est « accrochée » à la dure-mère (méningiome), cette partie de la méninge est retirée et le defect est remplacé par de la dure-mère synthétique. Si la tumeur est développée au dépend d'un nerf, il peut arriver de le sectionner, en général sans conséquence pour le patient. Si la tumeur est dans la moelle, il est alors nécessaire de se créer un passage au sein de celle-ci, ce qui peut avoir des conséquences neurologiques.

LES SUITES DE L'INTERVENTION

Après l'intervention, le patient ressent des douleurs désagréables dans la région opérée et dans le dos. Elles sont en règle général bien calmées par le traitement anti-douleur.

Les troubles neurologiques dépendent de la nature de la tumeur, de sa localisation et du type de chirurgie pratiquée. Si la moelle a dû être agressive ou si des nerfs ont dû être sectionnés pour retirer la tumeur, on pourra assister à une aggravation, le plus souvent transitoire mais quelquefois définitive, des troubles neurologiques. La rééducation peut avoir un rôle primordial dans la récupération de ces troubles.



LES TUMEURS INTRADURALES

LES RISQUES ENCOURUS

Propres à toute intervention :

- Les risques propres à l'anesthésie seront expliqués par le médecin anesthésiste.
- Les problèmes de cicatrisation sont rares mais peuvent imposer des soins infirmiers prolongés voire une nouvelle intervention.
- Le risque infectieux est toujours présent dès lors que la peau est franchie. L'équipe chirurgicale prend toutes les précautions nécessaires pour l'éviter. Si une infection survient, elle peut être traitée par antibiotique et éventuellement par une nouvelle intervention de nettoyage.
- Le risque de saignement est présent en raison de la section de vaisseaux sanguins. Le chirurgien fait en sorte qu'il soit peu important mais parfois il est nécessaire de réaliser des transfusions de globules rouges pendant l'intervention et/ou après celle-ci. En dépit des multiples contrôles infectieux liés à cette pratique, le risque de contracter une infection (hépatite, VIH) n'est pas nul.
- Le risque de phlébite et éventuellement d'embolie pulmonaire, complication grave de la chirurgie, existe. Un traitement anticoagulant est donné en prévention pendant la durée d'hospitalisation.

Propres à cette intervention :

- La dure-mère est fermée par le chirurgien à la fin de l'intervention mais il peut arriver que l'étanchéité ne soit pas parfaite. Une fuite du liquide céphalo-rachidien (LCR) au travers de la dure-mère peut alors persister après l'intervention et s'extérioriser par la cicatrice. Cela nécessite généralement une reprise chirurgicale.
- Une infection de LCR peut survenir ; cette complication, bien que très rare, est potentiellement grave et nécessite un traitement spécifique entraînant le plus souvent une nouvelle intervention.
- Un hématome post-opératoire sur le trajet de l'intervention peut survenir. S'il est volumineux, il peut comprimer les structures nerveuses (moelle, nerfs) et provoquer une paralysie brutale, ou des troubles urinaires et pour aller à la selle. Une nouvelle intervention pour évacuer cet hématome peut être nécessaire.
- Le risque de récurrence tumorale, qui dépend essentiellement de la qualité d'exérèse (quantité de tumeur enlevée), et de sa nature (bénigne ou plus agressive). C'est la raison pour laquelle il y aura toujours un suivi médical, dont la fréquence est variable en fonction de la pathologie.

Attention :

Cette fiche a été conçue par la Société Française de Chirurgie Rachidienne pour vous aider à comprendre le problème dont vous êtes atteint et la chirurgie qui vous a été proposée. Elle ne remplace pas les explications que doit vous apporter votre chirurgien. N'hésitez pas à lui poser les questions que vous vous posez avant votre intervention.